

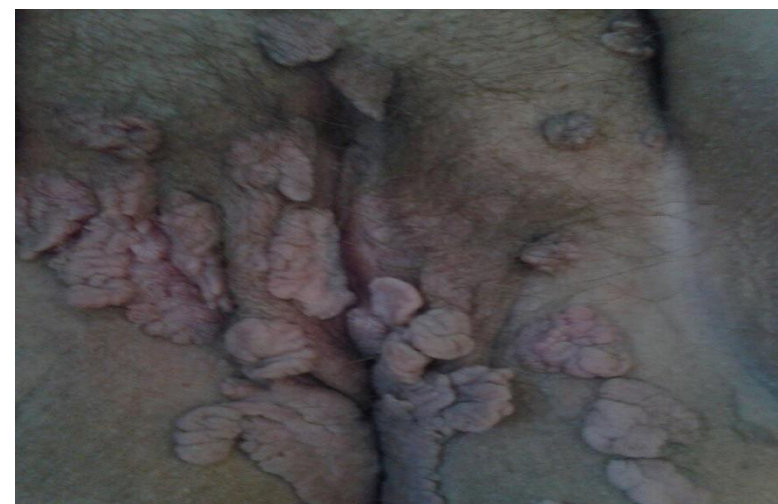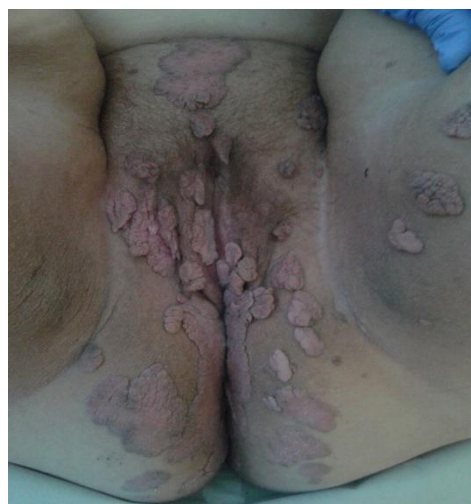CONDILOMATOSIS VULVO-PERINEAL GIGANTE

María Gema Aguión Galvez, Jesús de la Fuente Valero, Ester Martínez Lamela, Almudena Perez Quintannilla, Ana Alonso Garcia, Juan Jose Hernandez Aguado.

Servicio de Ginecología y Obstetricia.
Hospital Universitario Infanta Leonor.

Objetivo:

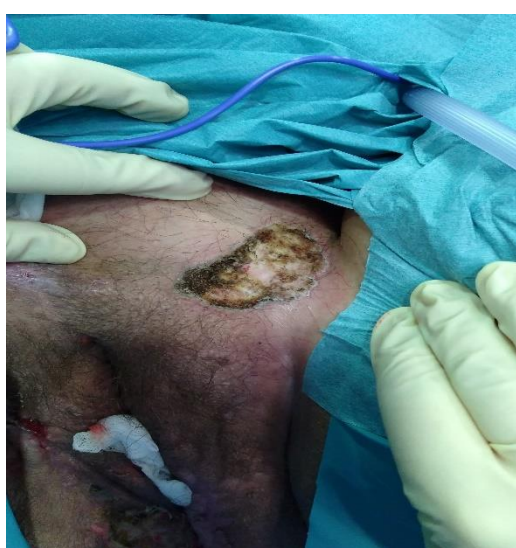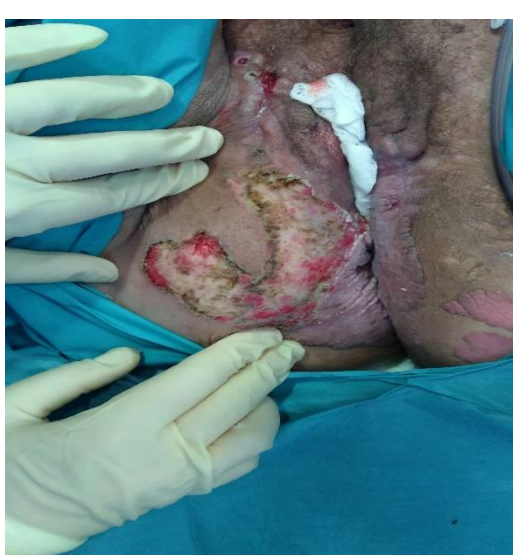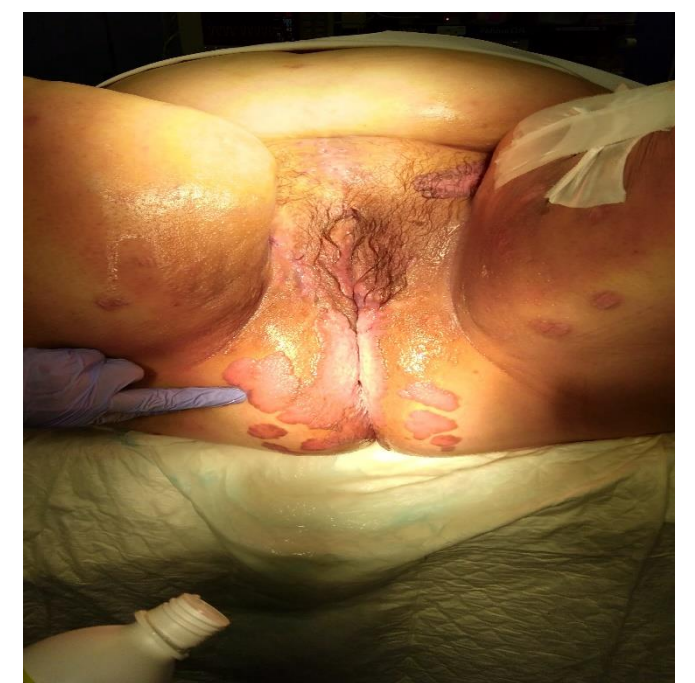
Valoración del manejo terapéutico de la condilomatosis vulvo-perineal: a proposito de un caso.



Material y métodos:

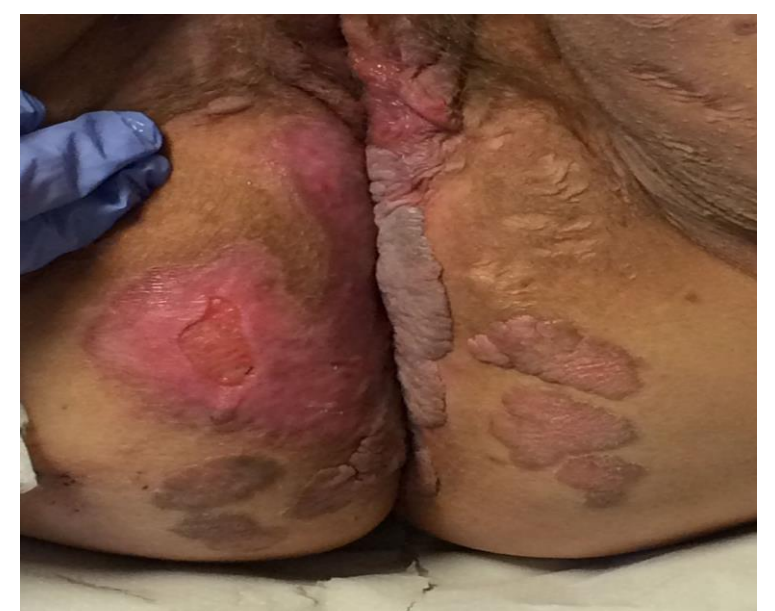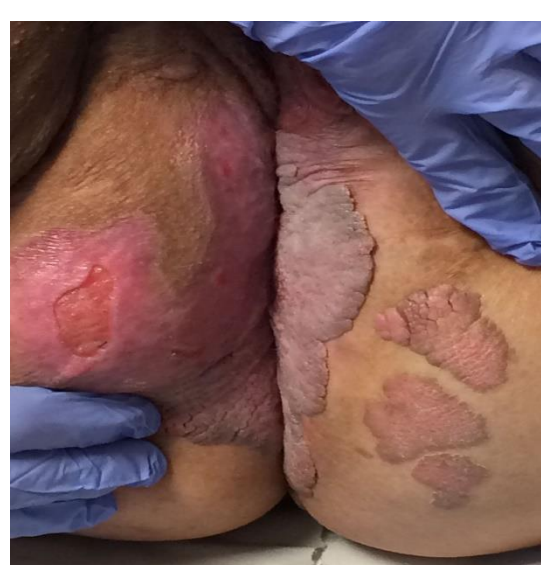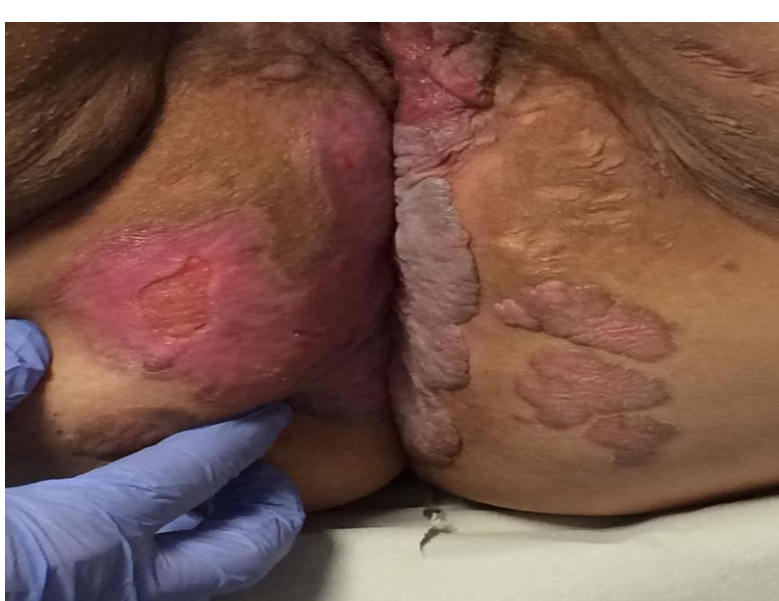Paciente de 34 años que presenta un condilomatosis vulvo-perineal extensa refractaria a múltiples tratamientos médicos administrados a lo largo de varios años.

La paciente NO se encuentra inmunodeprimida. Ha sido tratada por los servicios de dermatología, cirugía general y digestiva y por ginecología de forma conjunta.



Resultados:

El tratamiento aplicado finalmente ha sido la escisión quirúrgica junto con la electrocoagulación en diferentes tiempos quirúrgicos debido a la gran extensión de la lesión. La paciente actualmente se encuentra pendiente de la realización de una rectoscopia para planificar una nueva intervención quirúrgica junto con el servicio de Cirugía general para resección de condilomas perianales y perineales.



Conclusiones:

La condilomatosis genital es un problema común en nuestras consultas. Los casos refractarios y recidivantes suelen darse en pacientes inmunodeprimidas aunque el caso que presentamos no se encuentra en esa situación. Estos casos suponen un reto para encontrar el tratamiento mas adecuado y con menos secuelas para el paciente.