

INDICACIONES Y HALLAZGOS EN LA CONSULTA DEL TRACTO GENITAL INFERIOR

AUTORES: Sánchez Fernández, Caridad; Molina Montoya, Melchor; Amaya Navarro, Fátima; Romero Duarte, Pablo; Fiol Ruiz, Gabriel; Rodríguez Jiménez, Bibiana.

CENTRO TRABAJO: Complejo Hospitalario Torrecárdenas, Almería.



Objetivos

Describir los resultados de las biopsias con indicación de conización y los hallazgos encontrados tras la realización de la cirugía en la consulta de Tracto Genital Inferior

MATERIAL Y MÉTODOS:



Estudio descriptivo retrospectivo mediante revisión de las historias clínicas del programa Diraya de las conizaciones realizadas en la UGC Ginecología y Obstetricia del CH Torrecárdenas entre marzo de 2014 y marzo de 2017.

VARIABLES A ANALIZAR:

resultado de biopsia colposcópica, HPV previo a conización, histología de la conización, estado de los bordes de la pieza quirúrgica, HPV tras conización, resultado de la 1ª citología tras cono (4-6 meses) y vacuna HPV.

RESULTADOS



N=46

BIOPSIA INICIAL

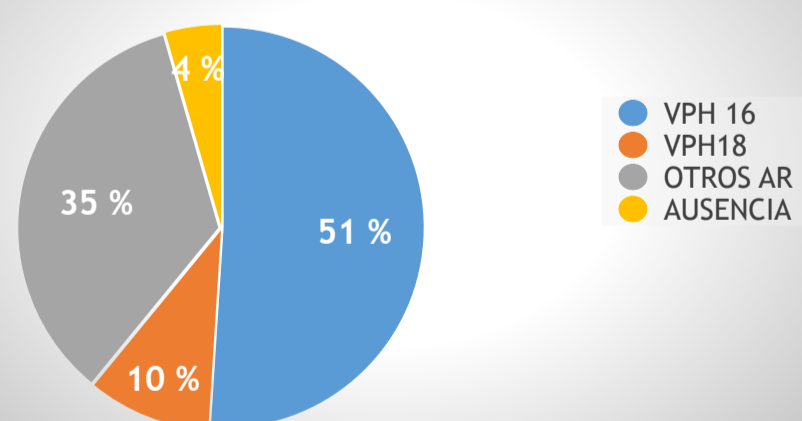
43,5% (20 CASOS) CINII

47,8 % (22 CASOS) CINIII

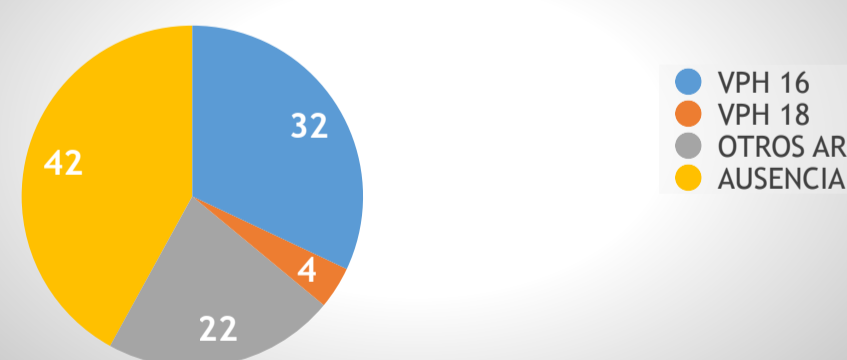
6,5% (3 CASOS) NO GRADABLES

2,2% (UN CASO) SOSPECHA DE CA INFILTRANTE

PREVIA CONIZACIÓN



POST CONIZACIÓN



HISTOLOGIA CONIZACIÓN

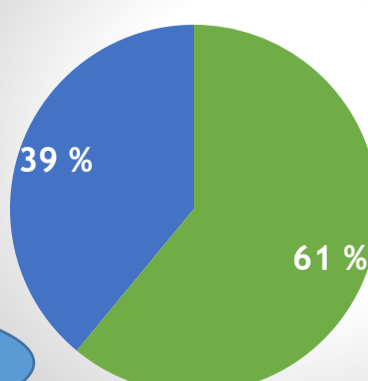
17,4% DISPLASIA MODERADA

19,6% HISTOLOGIA < BIOPSIA

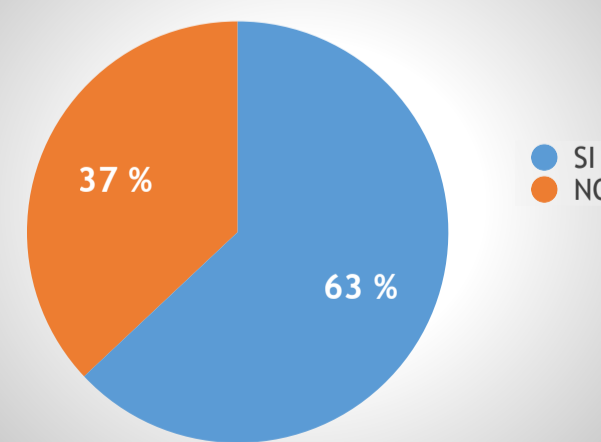
63% DISPLASIA SEVERA

22% CERVARIX
17% GARDASIL

VACUNACIÓN VPH



BORDES LIBRES



Conclusiones

- Podríamos mejorar los resultados respecto a los bordes afectos de la conización si el colposcopista y el cirujano fuera la misma persona.
- Debemos recomendar la vacuna VPH como parte del tratamiento de la patología del tracto genital inferior, y tratar de mejorar las tasas de vacunación sobretodo en la población de riesgo como son las pacientes conizadas.