

## TRATAMIENTO TÓPICO DE LA ENFERMEDAD DE PAGET VULVAR CON IMIQUIMOD

Gómez Leal P, Bueno González MM, Martínez Martínez A, Cervantes García A, García Morales C, Isaac Montero MA



### INTRODUCCIÓN

La enfermedad de Paget extramamaria es una neoplasia cutánea poco frecuente. Se trata de un adenocarcinoma intraepitelial con áreas ricas en glándulas apocrinas. La localización más frecuente es la vulva y afecta con mayor frecuencia a mujeres caucásicas de entre 50 y 80 años. El tratamiento de elección clásico es la extirpación quirúrgica de la lesión con márgenes de seguridad amplios y la cirugía de Mohs. La tasa de recidiva es alta pese al tratamiento, siendo de hasta un 43%. En la actualidad se han propuesto otros tratamientos alternativos a la cirugía que incluyen láser, terapia fotodinámica, quimioterapia tópica o imiquimod tópico.

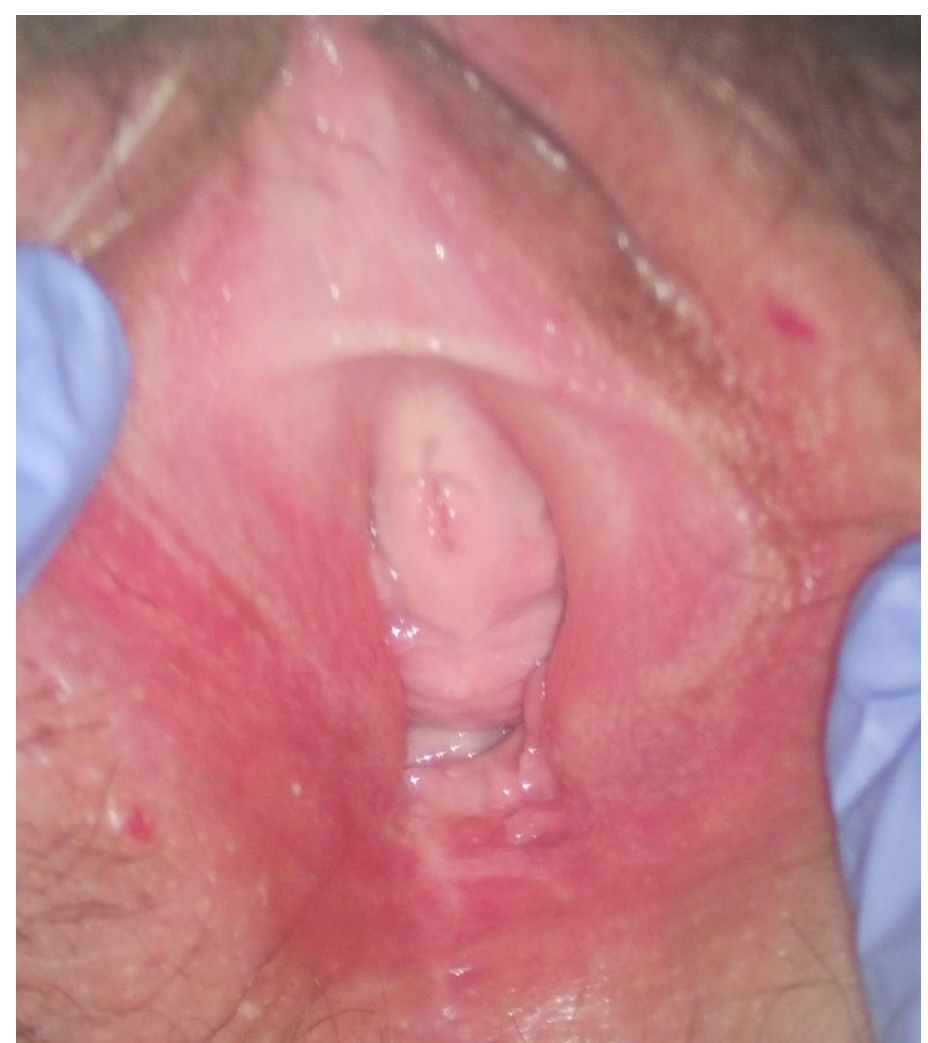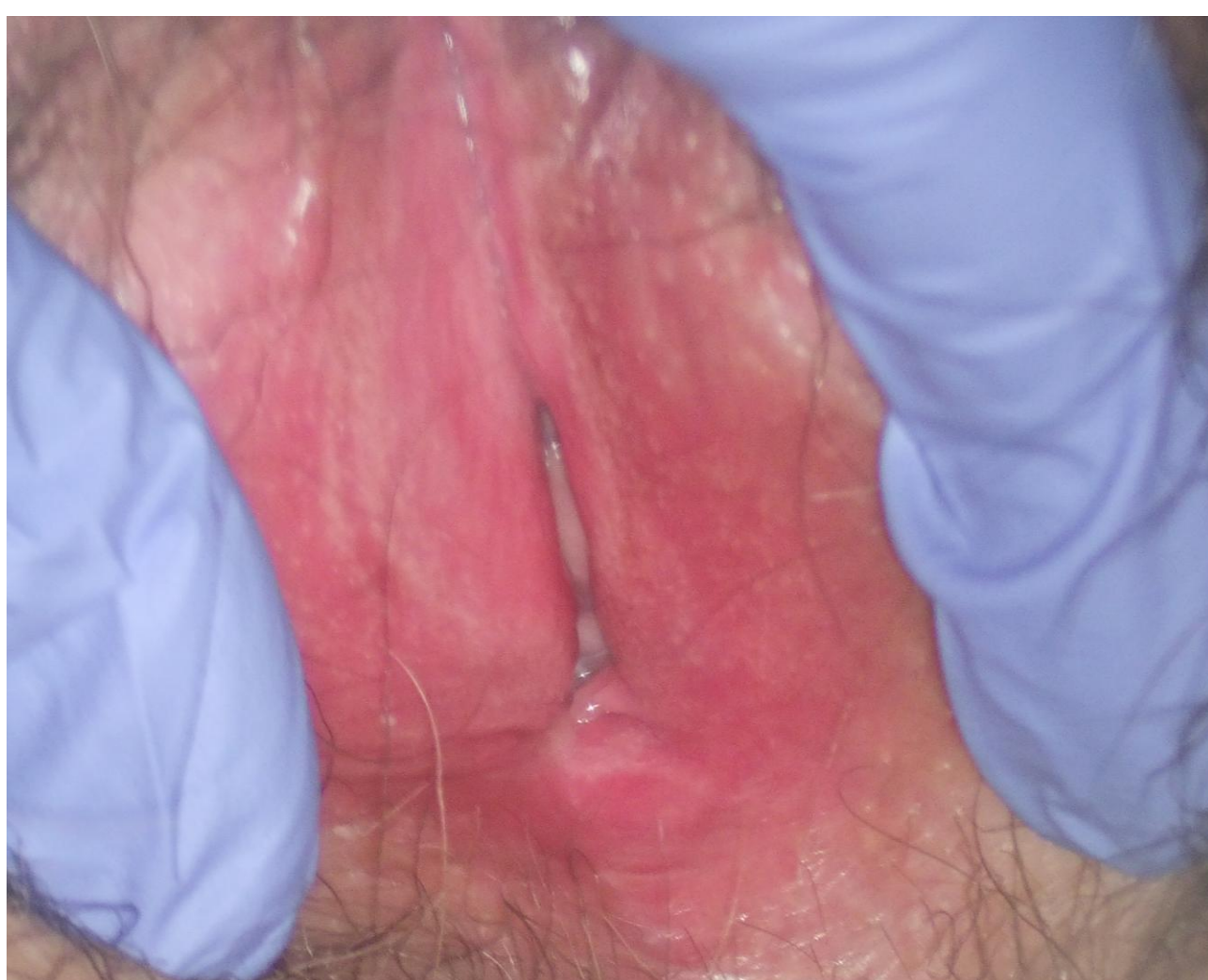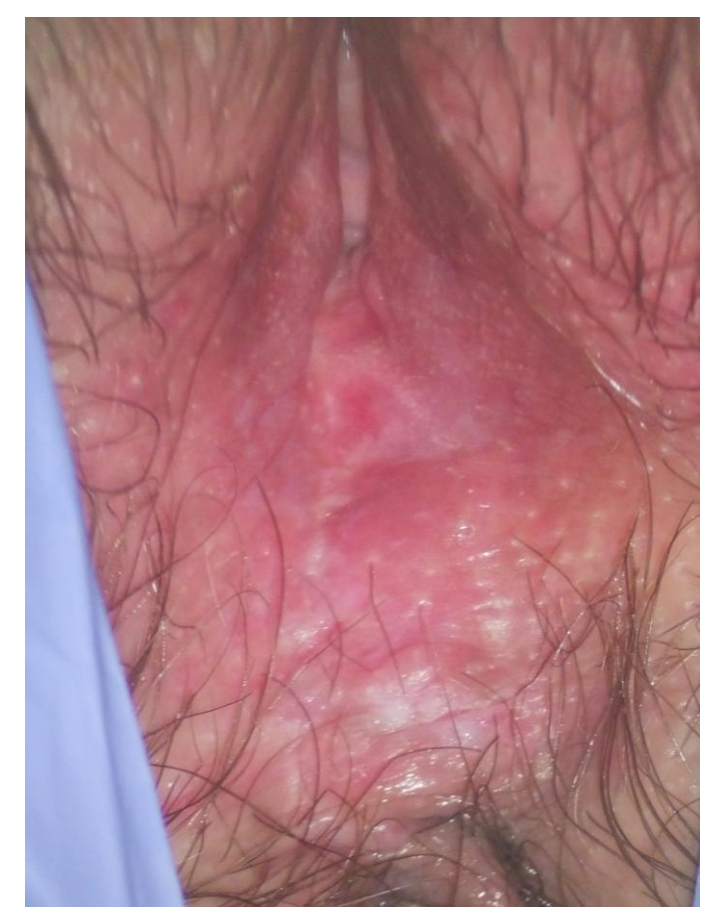
### CASO CLÍNICO

Mujer de 55 años remitida a la unidad de patología vulvar para tratamiento por parte del servicio de Dermatología tras diagnóstico de enfermedad de Paget vulvar. Como antecedentes personales a destacar, la paciente presenta una artropatía psoriásica actualmente en seguimiento por reumatología en tratamiento con metotrexate.

A la exploración inicial la paciente presenta una lesión a nivel de rafe medio de horquilla vulvar, indurada, de consistencia leñosa, levemente eccematizada. La biopsia de dicha lesión informa de enfermedad de Paget vulvar. Se realiza estudio de neoplasias concomitantes, siendo este negativo. Dada la cercanía de la lesión al esfínter anal se inicia tratamiento conservador con imiquimod 5% tópico inicialmente antes de plantear la exéresis quirúrgica.

Tras 5 semanas de tratamiento, no presenta mejoría clínica y persiste lesión en rafe medio, que se biopsia de nuevo, informando de ausencia de lesión en la muestra. Posteriormente la paciente abandona el tratamiento por irritación local.

2 meses tras suspender el tratamiento la paciente se encuentra asintomática sin lesión vulvar susceptible de biopsia. Se pauta imiquimod semanal tópico de mantenimiento.



### CONCLUSIONES

El imiquimod tópico es un tratamiento a considerar en la enfermedad de Paget vulvar sin invasión dérmica o enfermedad a distancia, especialmente en aquellas lesiones que tengan una gran extensión en superficie o pacientes que no sean candidatas a cirugía por su alto riesgo quirúrgico. En la actualidad se dispone de poca evidencia sobre las pautas a usar y su posterior mantenimiento.

### BIBLIOGRAFÍA

- van der Linden M, Meeuwis K, van Hees C, van Dorst E, Bulten J, Bosse T, et al. The Paget Trial: A Multicenter, Observational Cohort Intervention Study for the Clinical Efficacy, Safety, and Immunological Response of Topical 5% Imiquimod Cream for Vulvar Paget Disease. *JMIR Res Protoc* 2017;6(9):e178
- Delpont ES. Extramammary Paget's disease of the vulva: an annotated review of the current literature. *Australas J Dermatol* 2013 Feb;54(1):9-21.
- Al Yousef A, Boccara O, Moyal-Barracco M, Zimmermann U, Saiag P. Incomplete efficacy of 5-aminolevulinic acid (5 ALA) photodynamic therapy in the treatment of widespread extramammary Paget's disease. *Photodermatol Photoimmunol Photomed* 2012 Feb;28(1):53-55.