

Verrutop como tratamiento de los condilomas acuminados: nuestra experiencia con una serie de casos

Irati Zabaleta, Begoña Gastón, Natalia Abián, Marta Ruiz, Julen Barrenetxea y Amaya Zornoza

Objetivos:

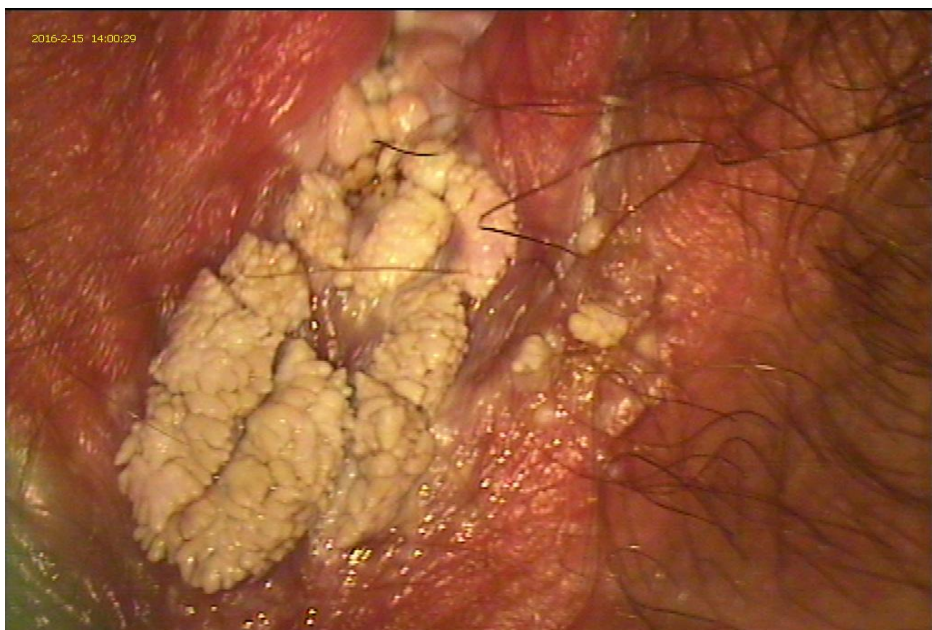
Los condilomas son lesiones benignas de piel y/o mucosas anogenitales de los cuales más del 90% son causados por los serotipos 6 y 11 del virus del papiloma humano. Para su tratamiento hay diversas opciones terapéuticas (agentes citodestructores, inmunomoduladores y cirugía). Ninguno de ellos está considerado de elección para todos los casos. Nuestro objetivo ha sido determinar el efecto del Verrutop como nuevo producto para la desaparición de los condilomas acuminados así como sus posibles efectos secundarios. Verrutop es una solución tópica a base de Nitrizinc Complex TM producido con ácido láctico, ácido oxálico, ácido acético, ácido nítrico, zinc y sales de cobre .

Material y métodos:

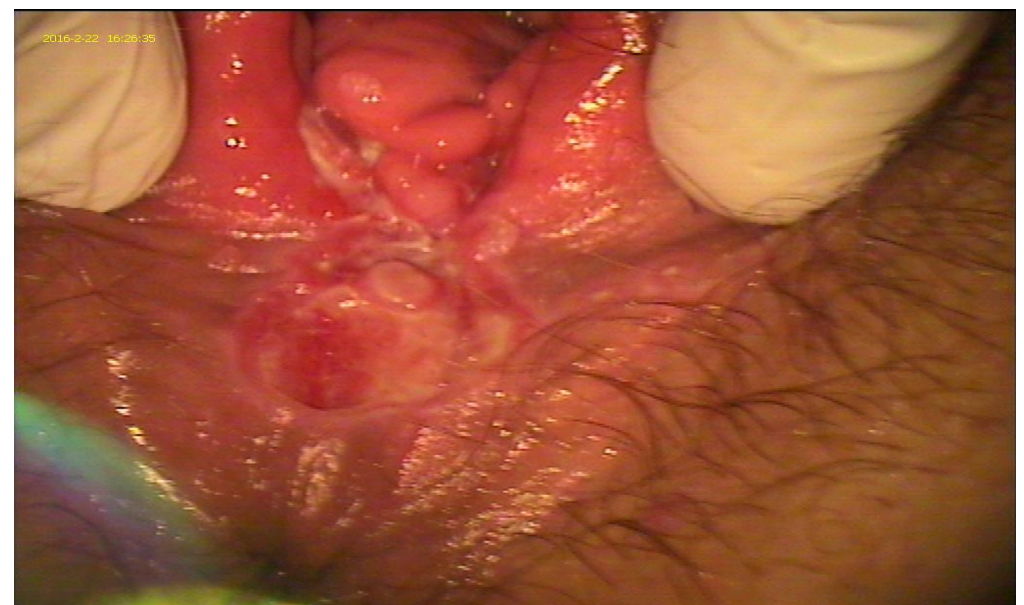Hemos determinado el efecto del Verrutop en 4 pacientes de la consulta especializada en patología causada por el virus del papiloma humano (VPH) del Complejo Hospitalario de Navarra. Esta solución tópica se administra exclusivamente en la zona donde hay condilomas con un pequeño capilar. La aplicación del producto se realizó en sesiones espaciadas entre si por 2 semanas. Tras la primera aplicación se realizó una primera visita intermedia a la semana para valorar los posibles efectos secundarios y la tolerancia de la paciente al fármaco.

Resultados:

Se han obtenido muy buenos resultados. En la visita realizada a la semana tras haber aplicado por primera vez el fármaco, en una de ellas se observó la desaparición del 90% de las lesiones y en los otros 3 casos aproximadamente 1/3, En el primero de los casos con una aplicación fue suficiente, en otro con 2 aplicaciones y en las últimas dos se necesitaron 3 aplicaciones. A los dos meses en todos los casos se consiguió la desaparición del 100% de las lesiones. La tolerancia de las mujeres hacia este producto fue también muy buena. No hubo efectos secundarios importantes; solamente se objetivó enrojecimiento y leve irritación de la zona de tratamiento pero no les provocó dolor.



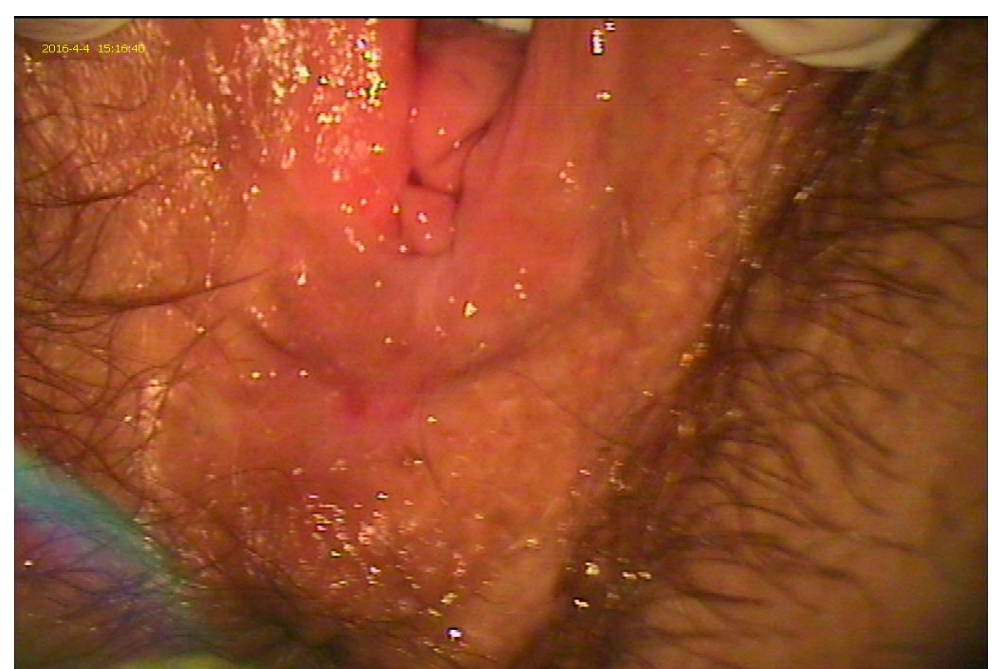
Primer caso, primera aplicación



A la semana



Al mes y medio



Conclusiones:

La experiencia que hemos tenido en nuestro hospital ha sido muy buena y creo que es una opción terapéutica a tener muy en cuenta a la hora de plantear un tratamiento en una mujer con condilomatosis genital. También creo que se deberían hacer estudios para realizar la comparación de los distintos tratamientos respecto a la efectividad y también los efectos secundarios.