

Objetivo: Destacar la importancia de seguir con el cribado de cáncer cervical en mujeres histerectomizadas (histerectomía subtotal) sin antecedentes de CIN.

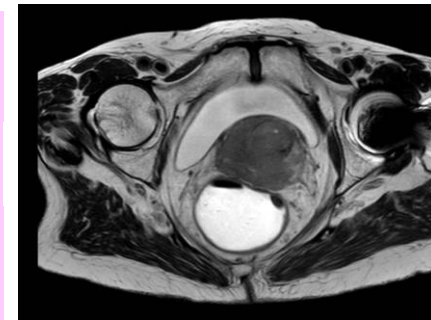
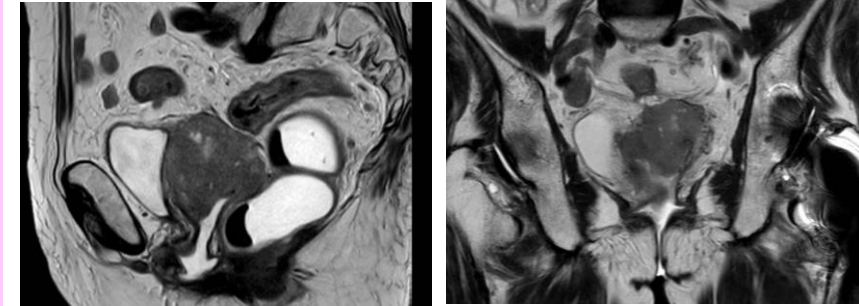
Caso clínico: Presentamos un caso de carcinomatosis como forma de presentación cáncer de cérvix en muñón cervical. Dada su excepcionalidad, es preciso descartar otra tumoración sincrónica diferente. Mujer de 78 años que consulta por sangrado vaginal, dolor pélvico, astenia y anorexia. A los 37 años se le realizó histerectomía subtotal y doble anexectomía por fibroma ovárico. No realizó cribado cervical porque le dijeron que ya no precisaba.

- Exploración: cuello de aspecto neoplásico de 4 cm y parametrios indurados. El resultado de las biopsias fue de carcinoma de células escamosas.
- Analítica: Hb 11.4, bioquímica normal excepto LDH 275, SCCAg 139, Ca 125 437 UI/ml.
- RNM pélvica y TAC toracoabdominopélvico: Tumoración cervical de 64 mm que infiltra ambos parametrios. Múltiples nódulos mesentéricos, adenopatías retroperitoneales y en ambas cadenas ilíacas. Carcinomatosis peritoneal muy extensa. Estadio IVB.

En la laparoscopia se objetivó carcinomatosis peritoneal.

El resultado anatomopatológico de las biopsias confirmó el diagnóstico de carcinoma de células escamosas.

Se trató con C-Platino y Bevacizumab, con buena respuesta sintomática. A los 6 meses empeoró clínicamente iniciándose tratamiento de 2º línea con Topotecan, que se suspendió por progresión de la enfermedad, falleciendo a los 9 meses del diagnóstico inicial.



Conclusión:

Debemos insistir en **continuar el cribado** de cáncer cervical en las mujeres con antecedentes de **histerectomía subtotal sin antecedentes de CIN**, siguiendo las mismas pautas que recomiendan las guías clínicas, ya tienen el mismo riesgo de cáncer cervical que las pacientes con útero íntegro.

- El cáncer del muñón cervical supone menos del 1% de los cánceres de cuello.
- Gran parte de las pacientes no habían realizado cribado citológico.
- Presentan un estadio II el 43%, I el 28% y III el 28 %.
- La carcinomatosis por cáncer cervical es excepcional. No hemos encontrado bibliografía al respecto. Creemos que la falta de cuerpo uterino ha podido facilitar la diseminación tumoral.