

VIN Común: Diagnóstico, tratamiento y pronóstico

Raquel Sanz Baro, Isabel Ferreira Borrego, Isabel Blanco Herráez, Laura Pineda Domínguez, Camino Pérez Garrido, Manuel Albi González. HU FJD

OBJETIVOS

La neoplasia intraepitelial vulvar (VIN) es la lesión precursora del carcinoma escamoso de vulva. El VIN común (uVIN) se presenta asociado la infección por HPV y a lesiones en otras áreas del aparato genital, en mujeres jóvenes, con lesiones multicéntricas y recidivantes con buen pronóstico. El objetivo del trabajo fue analizar los casos de VIN común, su tratamiento y pronóstico.

MATERIAL Y MÉTODOS

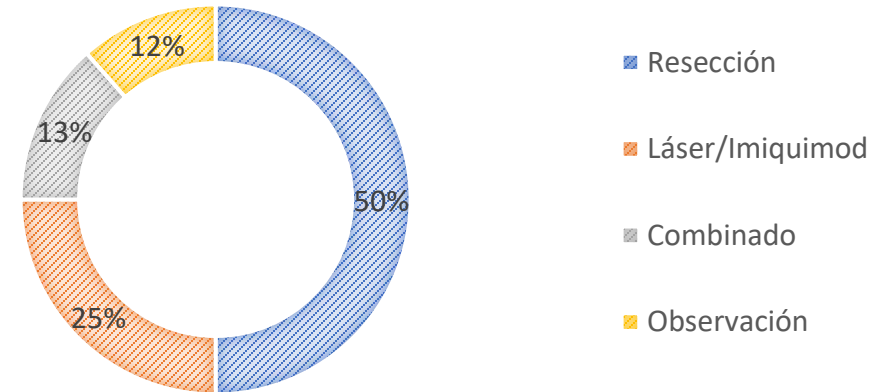
Se han revisado todos los casos de VIN diagnosticados en el HU FJD entre 2010 y 2020

RESULTADOS

Durante este periodo fueron diagnosticadas de uVIN 52 pacientes con una edad media de 47 años. El 48 % de las pacientes presentaban sintomatología al diagnóstico. El 34% recidivaron y el 6% progreso a un carcinoma invasivo.

Se observó una frecuente asociación con patología cervical (50% alteraciones citológicas, 62% HPV+ y 23% antecedente de CIN 2+).

Tratamiento



CONCLUSIONES

El uVIN se presenta en mujeres jóvenes, asociado a la infección HPV y otras lesiones genitales. La exploración detallada de la vulva puede mejorar la tasa de diagnóstico de esta patología.