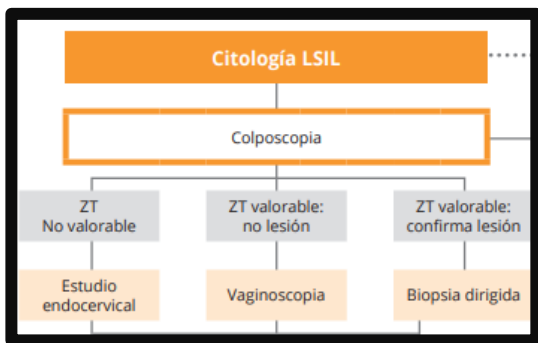


Importancia de la vaginoscopia en pacientes con lesiones citologicas de bajo grado

Vázquez del Campo, Ana; Erasun Mora, Diego; Gonzalez Ibañez, Noelia; Zallo Díaz, Adriana; Esteban García, María; Prieto Ruíz, Elena

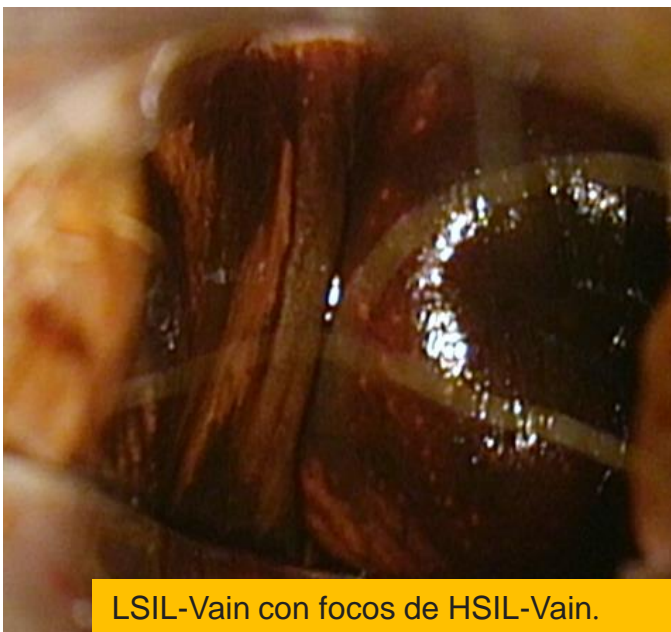


- El hallazgo de una colposcopia satisfactoria y negativa obliga a descartar lesiones vaginales
- Práctica diaria en muchas ocasiones no se realiza



1. Desconocimiento
2. Dificultad técnica vaginoscopia
3. Subestimación lesiones vaginales

- 59 años citología LSIL con VPH alto riesgo
- Estudio inicial → colposcopia sin hallazgos de interés
- Diagnostico posterior infección por VIH
- En la revaloración anual → Colposcopia + **vaginoscopia** → **isrote lugol negativo en cara lateral vaginal (biopsia)**



- ✓ Inicio Terapia **antiretroviral**
- ✓ Vacunación
- ✓ Tratamiento tópico en consulta con **5-fluoracilo** administrado por el ginecólogo
- ✓ Buena respuesta tras el tratamiento

- ❖ LSIL + COLPOSCOPIA NORMAL → VAGINOSCOPIA
- ❖ Especial interés Inmunodeprimidas
- ❖ Las dificultades técnicas, el tiempo invertido, la interpretación menos precisa así como el dolor de las pacientes durante la vaginoscopia son varios de los factores que podrían influir en la ausencia de realización de manera más rutinaria de la misma, y por tanto es muy importante la formación y la concienciación