

# CONDILOMATOSIS MULTIPLE VULVOVAGINAL COMO FORMA DE PRESENTACIÓN DE LA INFECCION POR EL VIH

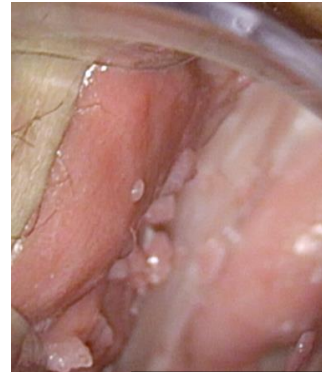Vázquez del Campo, Ana; Erasun Mora, Diego; Prieto Ruíz, Elena; Zallo Saínz, Adriana; Esteban García, María; Gonzalez Ibañez, Noelia.

## CASO CLINICO

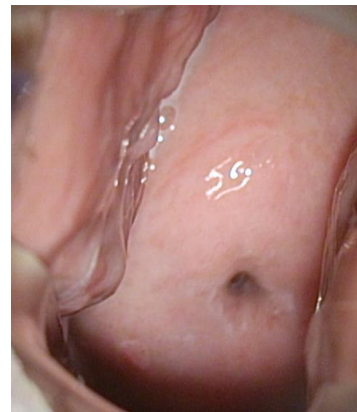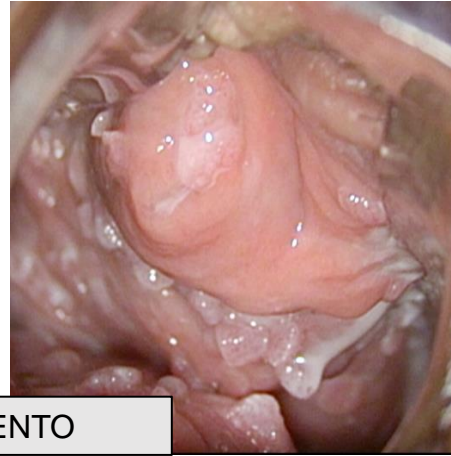
- Paciente 35 años sana
- LSIL VPH 11, 31, y 33
- Múltiples verrugas vulvares
- Condilomatosis cervico-vaginal extensa

SEROLOGIA → infección **VIH**.

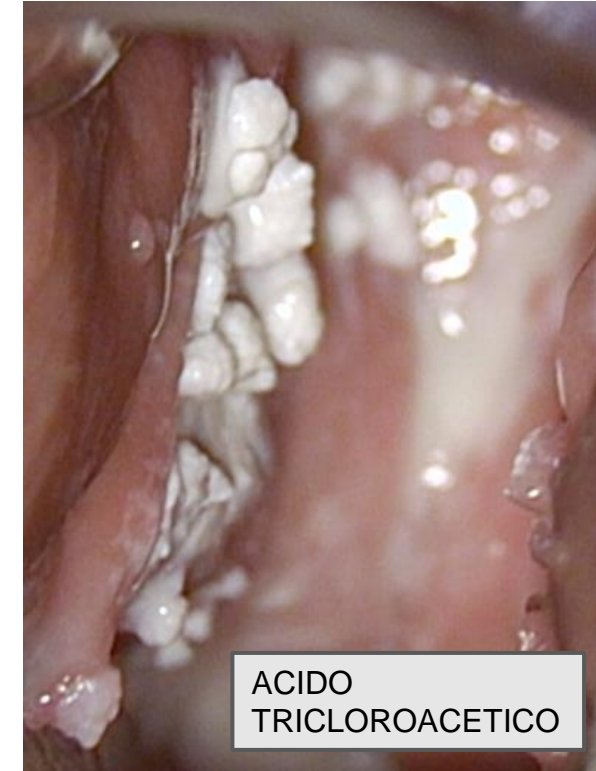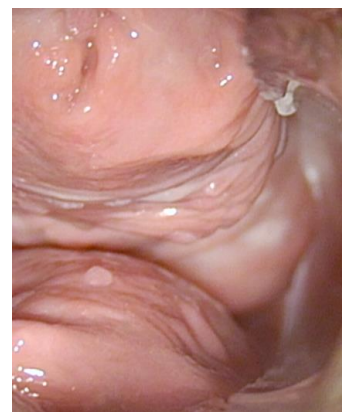
- ✓ Tratamiento antiretroviral
- ✓ Vacunación nonavalente
- ✓ Aplicación domiciliaria de sinecatequinas vulva,
- ✓ Revisión bibliográfica  
→ Ácido tricloroacético vaginal y cervical / semanal → 4-6 sesiones  
→ Parcheada y progresiva  
→ Protección vaselina



PRE-TRATAMIENTO



POST-TRATAMIENTO



ACIDO  
TRICLOROACETICO

- Extensión, localización, tratamiento de los condilomas → muy variable.
- La inmunodepresión → Factores riesgo  
→ Despistaje ETS