

VIN diferenciado: Diagnóstico, pronóstico y seguimiento

Raquel Sanz Baro, Isabel Ferreira Borrego, Isabel Blanco Herráez, Laura Pineda Domínguez, Camino Pérez Garrido, Francisco Javier Plaza Arranz. HU FJD

OBJETIVOS

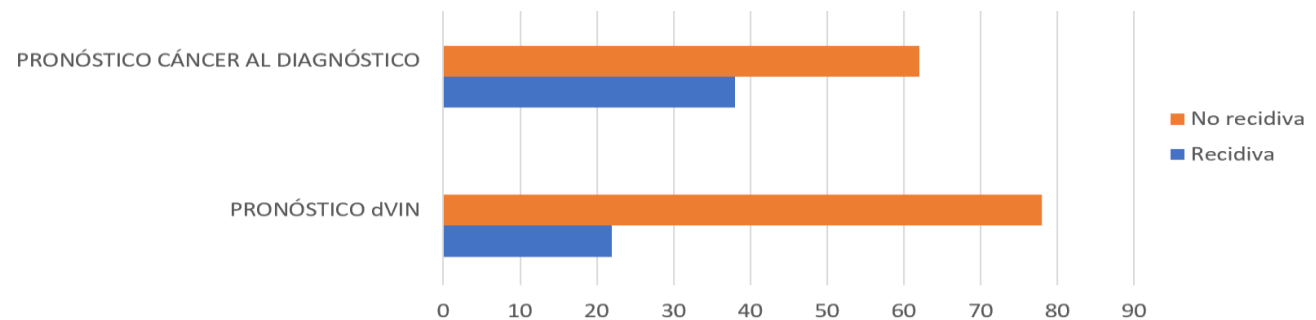
La neoplasia intraepitelial vulvar (VIN) es la lesión precursora del carcinoma escamoso de vulva. El VIN diferenciado d(VIN) se presenta en pacientes de mayor edad, asociado a dermatosis inflamatorias, como lesiones únicas y con peor pronóstico. El objetivo fue analizar los casos de dVIN diagnosticados y tratados en nuestro hospital, y evaluar su pronóstico.

MATERIAL Y MÉTODOS

Se han revisado todos los casos de dVIN diagnosticados en el HU FJD entre 2010 y 2020

RESULTADOS

Se diagnosticaron 30 casos de dVIN, con una media de edad de 74 años y 24 meses de seguimiento medio.
El 83 % de las pacientes presentaban sintomatología al diagnóstico, siendo el prurito el síntoma más frecuente.
En el 70% de los casos, coexistía con un carcinoma infiltrante al diagnóstico.
El 76% de las pacientes se trataron con tratamiento escisional.



CONCLUSIONES

A pesar de realizar tratamientos no conservadores, el DVIN tiene una alta tasa de recidiva y progresión. El diagnóstico es frecuentemente tardío, asociado a carcinoma.